

乳腺癌有许多种。各种乳腺癌都从乳房开始，所以在一些方面相似，在另一些方面不同。

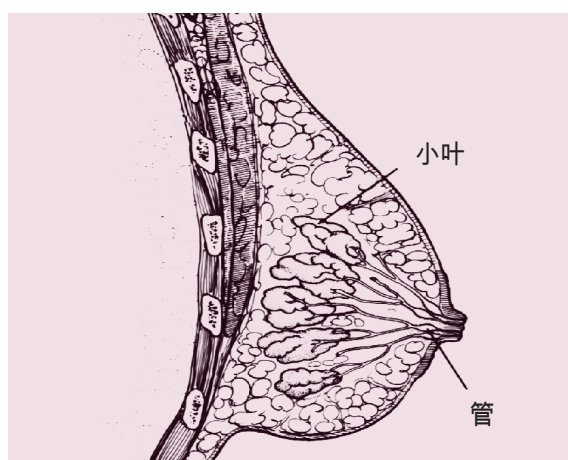
病理学家分析活组织检查时获得的组织切片，了解影响乳腺癌预后（存活几率）和治疗的许多方面。几种乳腺癌介绍如下。

非浸润性和浸润性乳腺癌

乳腺癌可能是非浸润性的，也可能是浸润性的。

原位乳管癌

原位乳管癌是非浸润性乳腺癌（也称为零期）。患原位乳管癌时，异常细胞局限于乳房乳汁导管（把乳汁输送到乳头的管道），还没有扩散到周围的乳腺组织。



浸润性乳腺癌则

浸润性乳腺癌则是已经从原发位置（乳管或产生乳汁的小叶）扩散到了周围乳腺组织，也可能已经扩散到淋巴结。

浸润性乳腺癌的种类

浸润性乳管癌是最常见的浸润性乳腺癌。它原发于乳房乳汁导管。

浸润性小叶癌是第二种最常见的浸润性乳腺癌。它原发于乳房小叶。

其它较为少见的浸润性乳腺癌包括：小管癌、粘液癌（胶样癌）、乳头状癌、髓状癌。

荷尔蒙受体状况

所有浸润性乳腺癌和原位乳管癌都要做荷尔蒙（雌激素和孕酮）受体测试。

荷尔蒙受体阳性（雌激素和孕酮受体阳性）肿瘤有许多荷尔蒙受体。这些乳腺癌可以使用荷尔蒙疗法治疗，比如他莫昔芬和芳香酶抑制剂。

大多数浸润性乳腺癌是荷尔蒙受体阳性。

HER2状况

所有浸润性乳腺癌都要做HER2蛋白测试。

HER2阳性乳腺癌有很多HER2蛋白。这些乳腺癌可以使用抗HER2靶向疗法药物治疗，比如曲妥珠单抗（赫赛汀）。

特殊类型的浸润性乳腺癌

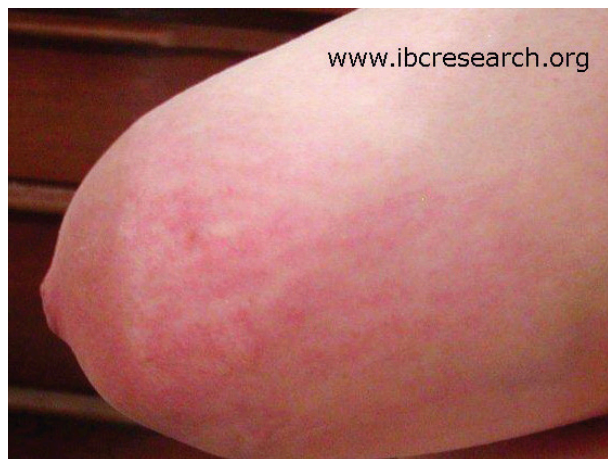炎性乳腺癌

炎性乳腺癌是一种进程快的罕见乳腺癌。

主要的迹象包括：乳房红肿、乳房皮肤凹陷或起皱、乳头内缩。这些迹象一般发生速度较快，在几周或几个月内发生。如果有以下任何迹象，去看医生：

- 乳房肿胀或变大
- 肿块（其他乳腺癌比炎性乳腺癌更常见肿块）
- 乳房发红（也有可能偏粉色或紫色）
- 乳房皮肤凹陷或起皱
- 乳头内缩
- 乳房疼痛

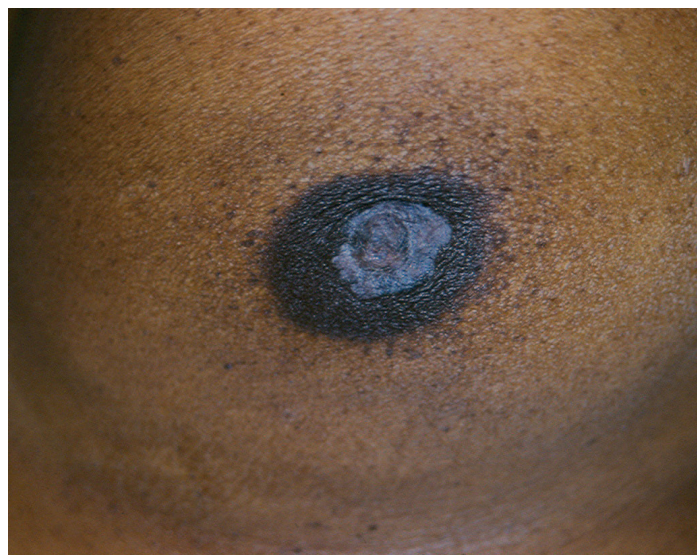炎性乳腺癌的一些迹象可能被误作乳房感染。常常在使用抗生素治疗、症状没有改善后，才诊断出。如果你有这些迹象，并且使用抗生素一周后仍未消失，告诉医生。不妨另找一个医生获得更多诊断意见。



乳房佩吉特病

乳房佩吉特病是发生在乳头皮肤或乳头周围皮肤的罕见癌症。通常见于原发乳管癌或浸润性乳腺癌。

迹象包括乳头皮肤或乳晕瘙痒、灼热、发红或有鳞屑；从乳头溢出血样或黄色液体；以及乳头变平。如果出现如何这类迹象，去看医生。



资料

Susan G. Komen®
www.komen.org/translations